

知ってるつもりの屈腱炎～その2

日本中央競馬会 競走馬総合研究所 臨床医学研究室 研究役 笠嶋 快周

屈腱炎は本当に治るのか？

皆さんお元気ですか？また、愛馬の成長も順調でしょうか？こんにちは、JRA 競走馬総合研究所の笠嶋です。前号から2回にわたり屈腱炎という病気について連載させて頂いております。今回は屈腱炎という病気そのものについて、そして、どのように屈腱炎になってしまうのか？ということをお話しました。読んで下さった皆さんは、少しばかり“知ったかぶり”ができるようになったのではないのでしょうか？今回は、屈腱炎がどのように治っていくのかということを中心にお話ししたいと思います。

屈腱炎再発事件！

屈腱炎は「不治の病」と呼ばれていることは皆さんご存知のことだと思いますが、何故「不治の病」と呼ばれているのでしょうか？恐らくは、一回でも屈腱炎になってしまうと何度も屈腱炎を再発してしまうことから、そう呼ばれることになったのでしょう。このことを私の臨床経験から、もっと具体的な厩務員さんの会話に置き換えてみましょう。

- 1) ベテラン厩務員Aさんの証言：「先生、足を冷やしたら、腫れも、熱も無くなって、触っても痛がらなくなったし、3ヶ月位、放牧に出すわ。」
- 2) 若手厩務員Bさんの証言：「先生、この馬さあ、半年放牧して先週帰ってきたの。牧場でも軽く乗ってもらってたし、むこうの獣医さんにエコー撮ってもらったけど、もう腱の中に黒く映る部分も無いし、問題ないって言ってたそうだよ。」

貴重な証言をくれた2人の愛馬は、トレセンでの

調教再開後しばらくは良かったのですが、残念ながら屈腱炎を再発し、レースに出走することはできませんでした。その後、2人は口を揃えて、私にこう言いました。「先生、屈腱炎は本当に治るの？」

私は獣医師であり、検事ではありませんが、2人の証言から「屈腱炎再発事件」の原因を究明しようと思います。はじめに、再発事件1のAさんの証言には腑に落ちない点が多々あります。まず、「先生、足を冷やしたら、腫れも、熱も無くなって、触っても痛がらなくなったし、」という会話ですが、かなりの重症の屈腱炎でもない限り、概ね1～2週間以内に腱の腫れ、熱、痛みという症状は消えるのが普通です。ベテランの方がこれだけ自信を持って話すところを見ると、発症時には「相当のひどい腫れ」があったのに、「足を冷やしたら思いのほか早く腫れが消えた」という驚きに似た思いが感じられます。しかし、その後の一言「3ヶ月位、放牧に出すわ。」、これが再発を招く決定的な一言になってしまったようです。どうして私がそう思ったのか？・・・考えてみて下さい。

次に、再発事件2のBさんの証言を見てみましょう。「先生、この馬さあ、半年放牧して先週帰ってきたの。」という会話ですが、半年間放牧している？まあ、ここでは休養は短いよりも長い方が良いということにしておきましょう。そして「牧場でも軽く乗ってもらってたし、」という会話ですが、放牧中のいつ頃から、どのくらいの運動量で調教されていたのかまでは知らない様子ですね。そして「むこうの獣医さんにエコー撮ってもらったけど、もう腱の中に黒く映る部分も無いし、問題ないって言ってたそうだよ。」という会話からは、この馬はエコー検査で腱

の中に黒く映る炎症部分がはっきりわかるという屈腱炎を発症していたことが理解できました。また、獣医師にエコーを撮ってもらうことは屈腱炎の馬を管理するためにはとても重要なことですが、これも放牧中のいつ頃に、何回撮ってもらったのかわかりません。彼の説明を聞いても、私には何一つ安心材料が得られず、むしろ不安感が増しました。どうして私が不安になったのか？・・・わかりますか。

屈腱炎の治り方

屈腱炎の治り方について説明しながら、上記2件の「屈腱炎再発事件」について検事：笠嶋が抱いた感想について考えてみましょう。

屈腱炎は前回説明しましたように「屈腱にある一部の腱線維が切れたり、変性したりして、出血と炎症が起こる病気」です。ですから、「屈腱炎が治る」ということは、「出血と炎症が無くなり、切れたり、変性した腱線維が元に戻る」ということになります。しかし、実際は「切れたり、変性した腱線維が元に戻る」ということはなく、それらの傷ついた腱線維は消化され、新しい腱線維が作られて、それらに置き換わる（再構築）という方法で治ります。そして大事なことは、消化から再構築にわたる一連の“腱組織の反応”には非常に長い時間がかかるということです。これが“屈腱炎が治る”には長期間の休養が必要となる原因の一つと言えます。「じゃあ、どれ位の時間が必要となるのか？」という質問が聞こえてきそうですが、一概には答えられません。それは屈腱炎を発症した時の重症の程度によって“腱組織の反応”に要する時間も変化するからです。「えっ、屈腱炎にも軽症や、重症があるのか？」ですって、はい、勿論あります。図1には2つの屈腱炎症例のエコー写真を載せました。横断像（屈腱を水平に輪切りにした像）で見える腱の中の黒い炎症を示す部分の大きさが右の方が大きいことがわかります。また、縦断像（屈腱を縦に二つに割って、その断面を見た像）でも同様に黒い炎症を示す部分の大きさが右の方が大きく、腱線維が並んでいる姿もほとんど見えなくなっています。すなわち、右の症例の方が、左に比較して重症と言えるでしょう。皆さん“屈腱炎が治る”ために必要な時間ですが、これら二つの

症例で同じだと思いますか？ 思いませんか？ ですから、獣医師達は口を揃えてこう言います「屈腱炎では早期診断が重要です」と。左の状態で通常の調教を一日でも実施したら、簡単に右の重症になるでしょう。たった一回の調教で屈腱炎を悪化させ、数ヶ月も余分に休養が必要になるなんて事ほど馬鹿馬鹿しいことはありません。皆さん、毎日の調教の前後には屈腱を触って、異常の無いことを確かめて下さい。もし少しでも「おかしいかな？」と思ったら、獣医師の診断を受けましょう！

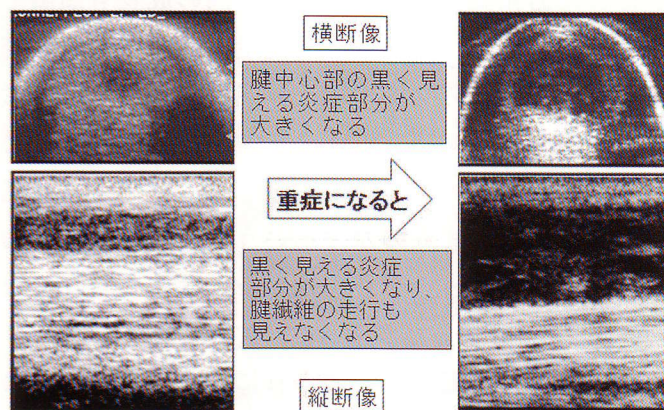
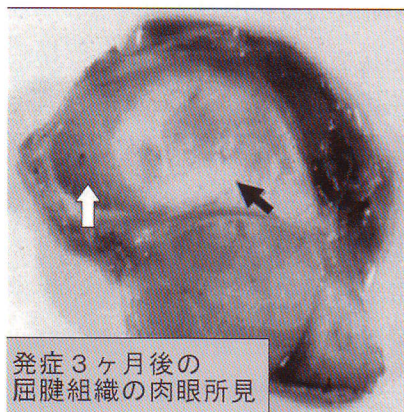


図1 エコー検査でわかる屈腱炎の重症の程度

先に書きました“屈腱炎が治る”ための“腱組織の反応”ですが、基本的に発症2週間後から2ヶ月後位までは傷ついた腱線維の消化が中心に行われ、それ以降の時期では新しい腱線維を作ることが中心となります。また、新しい腱線維がどんどん作られたとしても、その腱線維が元のように規則正しく並ぶためには、さらに時間を必要とします。図2は屈腱炎発症から約3ヶ月後の腱組織の写真です。どう思いますか？ 腱の中心部に明らかに周りとは異質なツルツとした様な白い組織（黒矢印で示した肉芽様の結合組織）が目に残りませんか？これが新しい腱線維をどんどん作っている状態です。しかし、腱線維は真っ直ぐに並んでおらず、腱線維以外の部分も正常な腱とは大きく異なっています。この写真から屈腱炎を発症して3ヶ月間も過ぎても、全く元の腱には戻っていないことがわかると思います。かなりショッキングな事実だと思いませんか？ 勿論、この白い組織の強度は非常に弱く、このような状態で「もう3ヶ月も休ませたから」と愛馬の調教運動を再開したら、どのような結果になるかは説明するまで

もありませんよね。そう、さ・い・は・つ・（再発）です。



元の腱組織とは異なる白い肉芽様の結合組織
↑ 元の腱組織

図2 発症から3ヵ月過ぎても屈腱炎は治っていません！

ここで、再発事件1のベテラン厩務員Aさんの証言を思い出して下さい。何故、検事：笠嶋が「3ヶ月位、放牧に出すわ。」という証言を「再発を招く決定的な一言」と推理したのかがわかって頂けたのではないのでしょうか？少し、大ざっぱな言い方になってしまいますが、もし、皆さんの愛馬の屈腱に何らかの異常を感じて、エコー検査の結果、残念ながら黒い炎症部分がはっきりと見えてしまったならば、最低でも半年間は常歩や速歩だけの運動で管理することが休養の目安であり、屈腱炎のリハビリテーションの基本と覚えておいて下さい。

そしてもう一つ、特に、屈腱炎で休養中の競走馬を預かる機会がある牧場関係者に覚えておいて欲しいことがあります。休養中の競走馬を、せっかく、常歩や速歩で管理していても、それ以外の時間に広い放牧地に馬を放しているのであれば、全くリハビリテーションの意味がありません。だって、厩務員Aさんの証言でも説明したように、屈腱炎の痛みや症状は概ね1～2週間以内に消えるのが普通です。脚に痛みの無くなった馬は、きっと放牧地内で自由に走り回ることでしょう。これは、あなたが屈腱炎のリハビリではなく、再発を促していることになります。そう、巷で流行の“ギター侍”なら、きっと、こう歌うでしょう。♪～「私、半年間も、きちんと馬を管理しました。毎日・毎日・曳き運動。そう、屈腱炎のリハビリテーションで～す。」・・・って言うじゃな～い。「でも、あんた～！放牧地では馬が喜んで飛び跳ねてましたから～！」残念！どれだけ休養

しても、屈腱炎が治らない牧場～斬り！♪

次に、再発事件2のBさんの証言を検証していきましょう。「先生、この馬さあ、半年放牧して先週帰ってきたの。」という会話ですが、半年間放牧している？まあ、最低限の休養はクリアしているようですね。そして「牧場でも軽く乗ってもらったし、」という会話ですが、あれあれ？この馬はエコー検査で腱の中に黒く映る炎症部分がはっきりわかるという屈腱炎を発症していたにも係わらず、常歩や速歩中心の運動管理では無さそうですね。もう、雲行きが怪しくなってきたことに賢明な皆様はお気づきですよ？勿論、検事；笠嶋もこの時点で「この馬は再発するだろうな」と思いました。そして「むこうの獣医さんにエコー撮ってもらったけど、もう腱の中に黒く映る部分も無いし、問題ないって言ったそうだよ。」・・・誤解を受けないように先に言いますが、検事；笠嶋が不安になった理由は「むこうの獣医さん」の診断を全く信頼していないということではありません。このエコー検査というものは、実は、ちょっと獣医師泣かせの検査でもあるのです。特に、屈腱炎の発症時の状態を知らないのに、発症から何ヶ月も経過した馬の屈腱炎の治り具合を見て欲しいと頼まれた時なんて、私も胃が“きゅ～”と痛くなります。何故だって？お答えしましょう。図3を見て下さい。左が屈腱炎発症時の状態、右が発症から3ヶ月経過した状態であり、「ほ～、黒い炎症部分も無くなってきたし、随分、腱が良くなってきたな」と、左右のエコー写真を並べて見ますと、私も含めてどの獣医師も自信を持って皆さんに説明できることでしょうか。しかし、左の写真が無く、右の

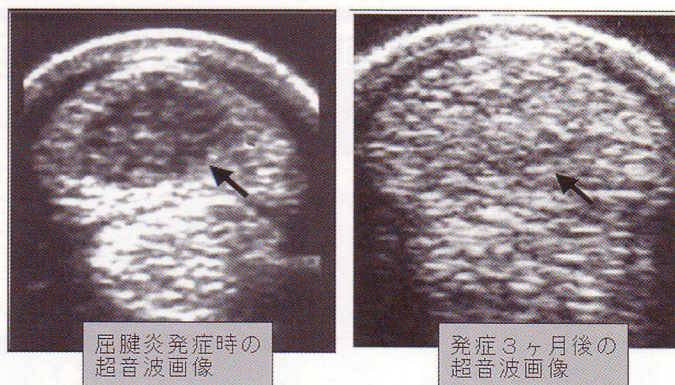


図3 屈腱炎の治り具合を見て下さいなんて・・・
胃が“きゅ～”と痛くなります・・・。

写真だけ見て、今と同じような説明ができますか？と問われると・・・正直・・・自信がありません。勿論、獣医師は縦断像の様子や、腱の横断面積や、発症からの経過日数、あるいはどのような運動管理が行われているのか等で診断を下しますが、歯切れは悪くなるものです。できれば、皆さんも、獣医師に屈腱炎の治り具合について診断を頼む時は、発症時のエコー写真を用意してあげて欲しいと思います。間違いなく喜びます。

ちなみに、右の写真を見て「黒い炎症部分は無いし、腱はもう治っているんじゃないの？」とお考えの方がいらっしゃるかも知れませんので、補足しておきます。右のエコー写真の組織は、図2の腱組織です。すなわち、元の腱には全く戻っていない状態です。エコー写真で黒い部分が消えても、決して屈腱は治っていないことも覚えておいて下さい。

最後に

屈腱炎の治り方について、二つの再発事件と絡め

て説明してきましたが、屈腱炎は簡単に治らないという悲しい事実をご理解頂けたと思います。前回と今回の2回にわたり「知ってるつもりの屈腱炎の話」を連載させて頂きましたが、何か、少しでも皆様のお役に立てる部分がありましたならば、幸いです。つたない文章を読んで下さった牧場関係者の皆様に、深く感謝致します。また、どこかでお目にかかることがあれば、お声をかけて頂ければ嬉しく思います。

ところで、皆様が一番知りたい答えに、未だ答えていませんでしたね。「先生、屈腱炎は本当に治るの?」。現在の正しい答えは、「一度、屈腱炎に罹った屈腱は、決して元の屈腱には戻らない」です。・・・「それで、本当に治るの?」と聞かれると、「わからない、しかし、近い将来、きっと良い治療法が見つかるよ。」と答えます。「どうして、そんなこと言えるの?」・・・「それは、私が競走馬の臨床獣医師であり、屈腱炎の研究者だからです」。